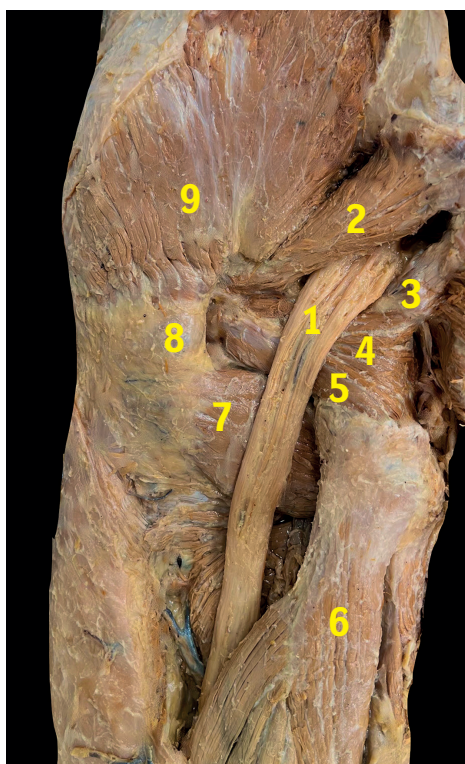


ZÁKLADY ORTOPEDIE A TRAUMATOLOGIE POHYBOVÉHO APARÁTU

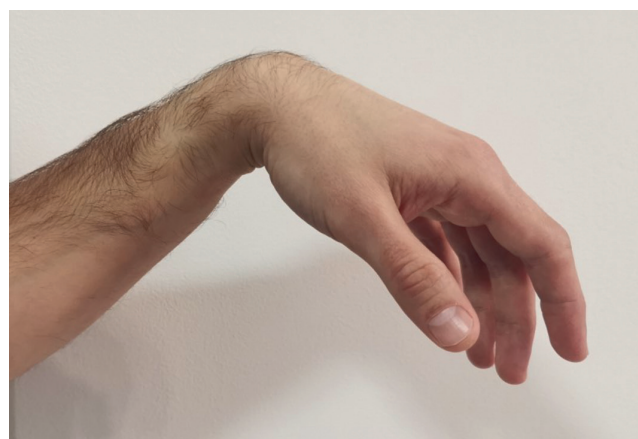strana 218



Obr. 27.8: Anatomický preparát zachycuje n. ischiadicus v místě průběhu okolo m. piriformis:

1. – n. ischiadicus, 2 – m. piriformis, 3 – m. gemellus superior,
4 – m. obturatorius internus, 5 – m. gemellus inferior,
6 – m. biceps femoris, 7 – m. quadratus femoris, 8 – trochanter major, 9 – m. gluteus medius

strana 355



Obr. 43.19: Klinický obraz parézy n.radialis, tzv. syndrom „labutí šíje“